# Ein Fall

von

# Missbildung beider Lungen.

(Mit 2 Abbildungen.)

---

Inaugural-Dissertation

zur

Erlangung der Doctorwürde

der medicinischen Fakultät

der Ludwigs-Maximilians-Universität zu München

unter dem Präsidium des

**Herrn Professor Dr. Otto Bollinger**

vorgelegt von

**Edmund Schlicht**

approb. Arzt.

---

MÜNCHEN

Jos. Ant. Finsterlin

1885.

# Ein Fall

von

# Missbildung beider Lungen.

(Mit 2 Abbildungen.)

---

Inaugural-Dissertation

zur

Erlangung der Doctorwürde

der medicinischen Fakultät

der Ludwigs-Maximilians-Universität zu München

unter dem Präsidium des

**Herrn Professor Dr. Otto Bollinger**

vorgelegt von

**Edmund Schlicht**

approb. Arzt.

---

MÜNCHEN

Jos. Ant. Finsterlin

1885.

Separat-Abdruck aus dem Aerztlichen Intelligenzblatt.

Akademische Buchdruckerei von F. Straub in München.

Im November 1883 wurde bei der Section einer auf der internen Abtheilung des städtischen Krankenhauses zu Augsburg an croupöser Pneumonie verstorbenen Person ein äusserst seltenes Präparat von Missbildung beider Lungen gewonnen, welches Herr Oberarzt Dr. Müller mir in freundlichster Weise zur Bearbeitung überliess.

Bei Durchsicht der ziemlich umfangreichen Literatur ist es mir gelungen, nur zwei Fälle hieher gehöriger Art aufzufinden, welche den Schluss der vorliegenden Abhandlung bilden sollen.

Franziska Sch., 30 J. alt, Schäfflersfrau von A., wurde am 26. November 1883 in das städtische Krankenhaus aufgenommen. Soweit ihre eigenen Beobachtungen zurückreichen, war Patientin in ihrer Kindheit nie erheblich krank. Mit 17 Jahren machte sie eine Lungenentzündung durch. Vor 3 Tagen trat ohne vorheriges Unwohlsein Schüttelfrost auf; seitdem besteht Fieber, Schmerz in der Brust, Kurzathmigkeit, Husten mit gelbrothem Auswurf. Schlaf und Appetit mangeln, seit 5 Tagen Obstipation. Sch. ist von kleinem, schwächlichem Körperbau, schlechtem Ernährungszustand, hat blasse Gesichtsfarbe; es besteht mässige allseitige Struma; die Zunge ist belegt; Klagen über Kopfschmerz. Bei der Inspiration dehnen sich beide Brusthälften wenig, rechts jedoch mehr als links aus. Rasselgeräusche sind schon ad distantiam wahrnehmbar.

Durch die physikalische Untersuchung wurde beim Eintritt eine Schallverkürzung Rechts-Oben, Vorne bis zur 2. Rippe, Hinten bis zur Mitte der Scapule reichend, festgestellt; weiterhin Dämpfung Links-Hinten-Oben und Links-Vorne, Oben-Unten, entsprechend den gedämpften Lungenparthien Bronchialathmen und Rasselgeräusche. Eine Herzdämpfung war nicht abzugrenzen, die Herztöne wegen der ausgebreiteten Rasselgeräusche nicht zu hören.

Das Abdomen war meteoristisch aufgetrieben, bei der Auscultation zahlreiche Darmgeräusche wahrnehmbar; die Leberdämpfung war klein, die Milz vergrössert.

Temperatur bei der Aufnahme 40,8. Puls klein, 140 p. M.

Die offenbar vorhandene croupöse Pneumonie breitete sich in den nächsten Tagen auch auf den grössten Theil des rechten Ober- und Mittellappens aus; zugleich mit dem Fortschreiten der localen Symptome nahmen auch die von Anfang an sehr beunruhigenden Allgemeinsymptome einen so bedrohlichen Charakter an, dass am Morgen des 28. November der tödtliche Ausgang erfolgte.

Bei der am 29. November vorgenommenen Section zeigte sich folgender merkwürdige Befund:

Während in der Schädel- ebenso wie in der Bauchhöhle normale Organe gefunden wurden, war in der Brusthöhle sowohl die veränderte Lage, als auch die theilweise krankhafte Abänderung der einzelnen Organe in höchstem Grade auffallend.

Bei der Eröffnung des Thorax zeigte sich nämlich, dass die rechte Lunge (Fig. 1) nicht nur die ihr zukommende rechte

Fig. 1.

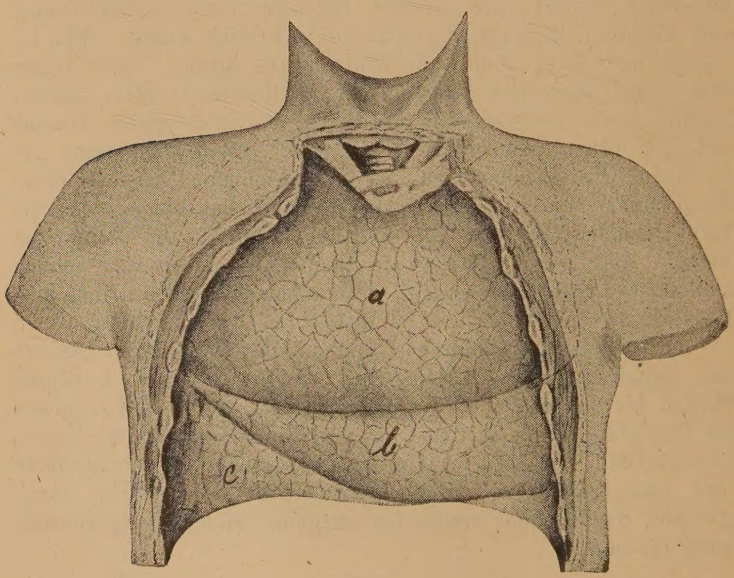

Brusthälfte ausfüllte, sondern auch in ihrem Pleurasacke mit den beiden oberen Lappen in die linke Thoraxhälfte bis zur seitlichen Brustwand hinüberreichte und die linke Lunge in ihren oberen Parthien vollständig ersetzte. Durch diese flächenhafte Ausdehnung des rechten Ober- (Fig. 1 a) und Mittellappens (Fig. 1 b) musste das Herz seine normale Lage zwischen den Innenflächen beider Lungen verlassen und war von der vorderen Brustwand weg nach hinten gegen die Wirbelsäule verdrängt worden. Nach links hin stiess die rechte Lunge an eine zarte, weiss-graue Membran, die sich von der Rippenwand zur Wirbelsäule hinzog. Erst nach Durchtrennung dieser Membran, welche gleichsam eine mediastinale Scheidewand zwischen beiden Pleurahöhlen darstellte, gelangte man in den linken Pleuraraum, welcher seiner Grösse und Lage nach der linken Lunge vollständig entsprach. In dem oberen Theile der gut entwickelten linken Brusthöhle lag die an ihrer Spitze mit der Kuppe derselben verwachsene, äusserst kleine, verkümmerte, linke Lunge. (Fig. 2, d und e.) Nach der Herausnahme der Brustorgane war vor Allem die ausserordentliche Volumenvergrösserung und Gestaltveränderung des rechten Oberlappens (Fig. 1 a), in geringerem Grade des Mittellappens (Fig. 1 b) auffallend. Die schon erwähnte Ausbreitung über den grössten Theil der linken Thoraxhälfte hatte in Folge Anpassung an die gegebenen Raumverhältnisse eine unvollständige Trennung in eine rechts und links gelegene Parthie bewirkt, indem der Theil, welcher zwischen Sternum und Wirbelsäule lag, platter und niedriger war und nach links hin wieder voller und voluminöser wurde. Der Oberlappen ahmte dadurch annähernd die Gestalt einer Schilddrüse nach, wobei den beiden Seitenhörnern die rechts und links der Wirbelsäule gelegenen Parthieen, dem Isthmus der zwischen Sternum und Wirbelsäule gelegene Theil entsprechen würde. Die hauptsächlichste Entwicklung des Oberlappens fiel somit in den Breitendurchmesser, während der Höhendurchmesser dem der normalen Lunge ungefähr gleichkam. Der Tiefendurchmesser war in der lateralen rechten Parthie am stärksten entwickelt und nahm nach dem medialen Theile hin ziemlich rasch ab. Die Ränder waren stumpf, mit Ausnahme des unteren, welcher gegen den anliegenden Mittellappen ziemlich scharf zulief. Der ganze Oberlappen fühlte sich derb an, war nirgends collabirt, an seiner Vorderfläche grösstentheils mit älteren Bindegewebsauflagerungen be-

deckt, Randemphysem war nirgends vorhanden. Der Breitendurchmesser betrug in der oberen Hälfte 20 cm, am unteren Rande 23 cm, die grösste Höhe 12 cm, die grösste Dicke 9 cm. Die Trennung der rechten Lunge in 3 Lappen ist durch die von Hinten Oben, nach Vorne Unten ziehende Furche, welche sich nach Vorne spitzwinklig theilt, deutlich ausgesprochen.

Der mittlere Lappen (Fig. 1 b) ist ebenfalls ziemlich vergrössert und dehnt sich hauptsächlich in horizontaler Richtung von rechts nach links hin aus. Mit seiner oberen Fläche bleibt er vollständig in Berührung mit der entsprechenden Fläche des Oberlappens, während er dem Unterlappen in geringer Ausdehnung anliegt und nach links und Unten in einen ziemlich scharfen Rand ausläuft. Die Consistenz ist ebenfalls ziemlich derb, Emphysem gleichfalls nirgends vorhanden. Die grösste Breite betrug 12 cm, die grösste Höhe 6 cm.

Der Unterlappen (Fig. 1 c) war ebenfalls wenig collabirt, stark ödematös, Pleuraüberzug leicht getrübt; bot hinsichtlich seiner Gestaltung nichts Abnormes.

Die grösste Höhe beträgt 13 cm, seine Dicke an der Basis 14 cm.

Die linke Lunge (Fig. 2. d und e) war im Ganzen gleichmässig verkleinert, ungefähr auf $^1/_{10}$ ihres normalen Volumens reducirt; in ihrer Form liess sie die normale Configuration und Theilung der linken Lunge erkennen; sie stellte sich als ein ziemlich plattes Organ dar, indem die normale Wölbung an der Aussenfläche verloren gegangen war. Höhe und Breite standen in richtigem Verhältniss zu einander. Vom vorderen Rande zog ein Einschnitt nach Hinten und Oben, der sich allmählich in eine Furche verlor, wodurch die Theilung in Ober- (Fig. 2 d) und Unterlappen (Fig. 2 e) deutlich markirt war. Die einander zugekehrten Flächen des Ober- und Unterlappens waren, ebenso wie die Zwerchfellfläche, vollkommen ausgebildet. Die Ränder, der vordere und untere, weniger der hintere Rand, liefen sehr scharf zu und fiel am vorderen Rande des Oberlappens das Vorhandensein kleiner läppchenartiger Fortsätze auf. Das Gewebe fühlte sich im Unterlappen, den angrenzenden Theilen und dem vorderen scharfen Rande des Oberlappens ziemlich resistent an, während es im oberen Theile welk und schlaff erschien. Die Farbe der resistenteren Theile ist eine hellbraunrothe, die der übrigen Parthien eine dunkelgraublaue.

Fig. 2.

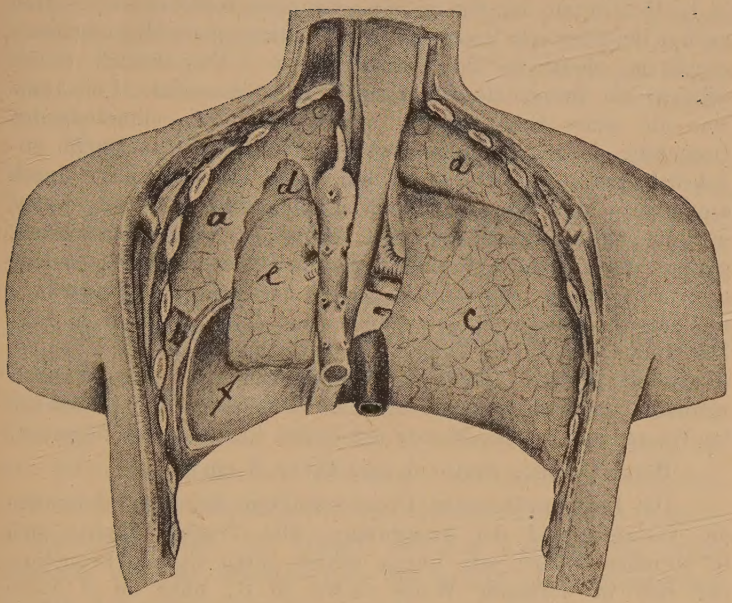


Der Pleuraüberzug ist grösstentheils durchsichtig; an der Spitze und theilweise am vorderen Rande des Oberlappens heften sich ligamentöse Bindegewebsspangen an, welche die Verwachsung mit der Parietalpleura vermittelten. Vom Hilus der Lunge aus konnte man mit dem Finger die Verzweigung der Bronchien an ihren Knorpeleinlagerungen besonders im Oberlappen weit in das Lungengewebe hineinverfolgen, welches an einzelnen Stellen das Gefühl gab, als würde man die Wände eines Hohlsackes an ihren platten Innenflächen gegeneinander verschieben. Der Versuch, das Gewebe der linken Lunge von den Bronchien aus aufzublähen, erwies sich am Unterlappen als vergeblich, am Oberlappen zeigte sich, dass die Oberfläche grösstentheils in Form von Blasen über das übrige Gewebe sich hervorwölbte. Nur der vordere Rand blieb in einer Breite von 1—1½ cm unverändert. Beim Einschneiden erwiesen sich dieselben als förmliche Luftsäcke, welche mit feineren Bronchien, deren Lumen auf ca. 2 mm verengt war, communicirten.

Die Bronchien waren bis nahe an die Einmündungsstelle in die Hohlräume mit Knorpeleinlagerungen versehen und zeigten auch in ihren feineren Verzweigungen auf der unebenen Schleimhautoberfläche deutliche Schleimablagerung. Die Gestalt dieser offenbar als Bronchialerweiterungen aufzufassenden Hohlräume war die eines Eies, dessen spitzer Pol dem einmündenden Bronchus, dessen stumpfer Pol der Oberfläche der Lunge zugekehrt war. Die ca. 1—2 mm dicke Wand wurde durch die Pleura und eine dünne Schichte grauen Lungengewebes gebildet, ihre Innenfläche war von einer wenig gerötheten, glatten, einer serösen ähnlichen Membran ausgekleidet, welche mehrfache leisten- oder klappenähnlich hereinragende Vorsprünge und dazwischenliegende Vertiefungen und Ausbuchtungen bildete. Die Spitze der linken Lunge war auf diese Weise in einen ca. 3 cm langen und 1—2 cm weiten Hohlraum umgewandelt worden. Abgeschnittene Stückchen der linken Lunge sanken im Wasser unter. Die Maasse der linken Lunge waren folgende:

Höhe 13 cm., Breite 6 cm, Dicke 3 cm.

Die Luft zuführenden Organe zeigten keinerlei Anomalie des Verlaufes und der Anordnung. Die Trachea theilte sich in normaler Höhe; jede Lunge erhielt ihren eigenen Bronchus, der sich in normaler Weise rechts in 3, links in 2 Aeste theilte; ebenso ihre arteriellen und venösen Gefässe, die an normaler Stelle in das Organ ein- und aus demselben austraten. Die Arteria pulmonalis sandte einen längeren stärkeren Ast in die rechte, zur linken Lunge einen kürzeren schwächeren Ast, der sich in beide Lappen ramificirte. Die Venen waren in gehöriger Zahl, rechts stärker als links entwickelt, vorhanden.

Gegenüber dem verkümmerten Organ zeigten die Bronchien und Gefässe der linken Lunge eine auffallende Entwicklung. Die Maasse derselben waren:

Rechter Bronchus: Länge $2^1/_2$ cm, Dicke 2 cm. Linker Bronchus: Länge $3^1/_2$ cm, Dicke $1^1/_2$ cm.

Arteria pulmonalis: Rechter Ast: Länge $4^1/_2$ cm, Dicke 2 cm. Linker Ast: Länge $2^1/_2$ cm, Dicke $1^1/_4$ cm.

Venen: Links: Länge $1^1/_2$ cm, Dicke 0,8 cm. Rechts: Länge $3^1/_2$ cm, Dicke $1^1/_2$ cm.

Die Glandula thyreoidea zeigte eine mässige allseitige Hypertrophie.

Das Herz war von normaler Grösse, Fettauflagerung war ziemlich beträchtlich; die sämmtlichen Ostien mit den Klappen erwiesen sich als normal, ebenso war auch die Rückbildung der fötalen Blutwege, die Obliteration des Ductus arteriosus Botalli und die Schliessung des Foramen ovale bereits vollständig eingetreten.

Was den Bau des Thorax anbelangt, so war derselbe vollkommen normal; die Wirbelsäule zeigte durchaus keine Deformität; beide Thoraxhälften waren gleichmässig entwickelt; die Wandung normal gewölbt ohne eine Spur von Abflachung, der Stand des Zwerchfells beiderseits in der Höhe der 5. Rippe.

Wenn wir nun die vorliegende Abnormität in ihrem anatomischem Baue mit dem der normalen Lunge vergleichen, so haben wir hier bei einem von Natur paarigen symmetrisch gelagerten und gebauten Organe eine Veränderung derart, dass das eine derselben bei gleicher, normaler Entwicklung der zur Aufnahme dienenden Hohlräume eine abnorme Kleinheit, das andere eine ausserordentliche Grössenzunahme und Gestaltveränderung zeigt. Es drängt sich hier zunächst die Frage darnach auf, in welcher Zeit des extra- oder intrauterinen Lebens das schädigende Moment eingewirkt haben muss, worin die Ursache der gestörten Entwicklung zu suchen ist. Eine flüchtige Betrachtung der Missbildung könnte zu der Annahme verleiten, dass hier entweder eine fehlerhafte primäre Lungenanlage, oder bei normaler primärer Anlage für die linke Lunge eine mangelhafte intrauterine Weiterentwicklung, ein Stehenbleiben auf einer für eine gewisse Entwicklungszeit regelmässigen Stufe, für die rechte Lunge ein Uebermass der Bildung, wie es z. B. bei Extremitäten und Extremitätentheilen öfters zu beobachten ist, vorliegt.

Vergleichen wir nun zunächst die Grösse der linken Lunge mit der eines bereits lebensfähigen Foetus, so ergibt die einfache Messung die Unwahrscheinlichkeit vorstehender Annahme.

Nach Güntz (Arch. f. phys. Heilk. VIII. 6 n. 7 1849) beträgt die Höhe der Lunge eines ausgetragenen Kindes vor

dem Beginne der Respiration 2'' 10''' oder 7,7 cm, die Breite 2'' oder 5,5 cm, die Dicke 1'' oder 2,7 cm. Nach den ersten Athemzügen: Höhe 3'' 3''' oder 8,8 cm, Breite 3'' oder 8,1 cm, Dicke 1'' 3''' oder 3,5 cm.

Die Maasse der vorliegenden Lunge sind aber: Höhe 13 cm, Breite 8 cm, Dicke 3 cm. Dabei muss berücksichtigt werden, dass die Maasse an der comprimirten platten Lunge erst nach längerem Liegen in Alkohol genommen sind. Eine so bedeutende Grössendifferenz muss doch wohl auf eine andere Erklärungsweise hinführen.

Aber auch die äussere Configuration der Lunge, die bis ins Feinste gehende Anordnung und Vertheilung der Bronchien und Blutgefässe, deren Grössenentwicklung, kurz, der ganze Bau der Lunge lassen darauf schliessen, dass dieselbe jedenfalls auf eine Stufe der Entwicklung gelangte, welche über den Abschluss des Fötallebens hinausreicht. Hiemit ist zugleich auch die Frage berührt, wie sich die linke Lunge in Bezug auf funktionelle Thätigkeit verhielt. Wie aus dem schlaffen, welken Parenchym zu entnehmen, befindet sich dieselbe grösstentheils im Zustande der Atelektase. Ist nun derselbe ein angeborner oder erworbener? ist die linke Lunge in ihrem foetalen Zustande verharrt oder handelt es sich um eine Rückkehr zu demselben? Mehrfache Gründe sprechen für die zweite Möglichkeit. Bei der Beschreibung der linken Lunge sind im Oberlappen verschiedene grössere Hohlräume erwähnt, die mit Bronchien communiciren. Ich glaube entschieden, dass dieselben erweiterte Bronchien darstellen, welche zum Theil wenigstens der respiratorischen Thätigkeit der Lunge ihre Entstehung verdanken. Weiterhin ist zu berücksichtigen, dass, wie die Erfahrung lehrt, bei Neugeborenen schon die Atelektase theilweiser Lungenabschnitte sehr gefährliche Symptome bringt; der Ausfall einer ganzen Lunge für den Respirationsact dürfte daher kaum mit einer Fortdauer des Lebens verträglich sein, jedenfalls würde sich die einseitige Entfaltung der Lunge durch eine

mangelhafte Ausdehnung der entsprechenden Brusthälfte äusserlich kundgegeben haben.

Aber auch die circulatorischen Verhältnisse sind der Annahme, dass die linke Lunge geathmet hat, günstig. Als ein nicht seltener Folgezustand hochgradiger, angeborener Atelektase ist das Offenbleiben der foetalen Blutbahn, des Foramen ovale und Ductus arteriosus Botalli, als Resultat der gestörten Respiration und deren Einfluss auf die Circulationsverhältnisse anzusehen. Die Untersuchung der betreffenden Organe im vorliegenden Falle ergab normale Verhältnisse. Weiterhin waren die Blutgefässe, die zu- und abführenden in einem solchen Grade entwickelt, dass sie auf ein Capillarsystem schliessen lassen, welches nur unter dem Einflusse der Saug- und Triebkraft einer sufficienten Lunge sich entwickeln kann.

In wie weit die starke Pigmentirung der linken Lunge eine Stütze für die Annahme bietet, dass dieselbe eine Zeit lang functionirt hat, wage ich nicht zu entscheiden. Eine Erwähnung der Thatsache ist hier jedenfalls am Platze.

Aus einem mit Luft gefüllten Lungenabschnitte kann nun die Luft auf zweierlei Art wieder verschwinden; durch eine Art Resorptionsprocess in Lungentheilen, deren Bronchien obturirt sind, oder durch Compression von Aussen, indem durch Druck auf die Lungenoberfläche die Luft aus den Alveolen herausgepresst wird.

Die beschriebene Gestalt der Lunge, als ein plattes Organ und ihre Lage Hinten-Oben gegen die Wirbelsäule zu, könnte nun zunächst die Vermuthung erwecken, als ob dieser Zustand durch Compression von Aussen hervorgerufen worden sei. Von den gewöhnlich als Ursache der Verkleinerung und Verdrängung angeführten Momenten kann bei dem Fehlen aller pathologischen Veränderungen, welche eine Compression und Dislocation der Brusteingeweide zur Folge haben, das frühere Vorhandensein von Flüssigkeit im Pleuraraum in Frage kommen. Die vorliegende Schrumpfung des Lungengewebes könnte durch

eine längst abgelaufene Pleuritisexsudation verursacht worden sein. Vergleicht man jedoch fürs erste die Gestalt einer Lunge, welche durch längere Zeit einer allseitigen Compression ausgesetzt war, mit der vorliegenden, so fällt hier, im Gegensatze zu der sich als schwartiges, mit starken Bindegewebsauflagerungen versehenes Organ darbietenden comprimirten Lunge, vor Allem auf, dass die Gestalt, abgesehen von einer geringen Abflachung gänzlich erhalten ist, dass mit Ausnahme der oberen Parthieen bindegewebige Auflagerungen vollständig fehlen. Was die Consistenz anlangt, so spricht die weiche, schlaffe Beschaffenheit des Gewebes, ferner das Offenstehen der Bronchien und die starke Entwicklung der Blutgefässe gegen Compression. Ebenso wie an der Lunge fehlen auch an der Pleurahöhle entsprechende Symptome. Während länger dauernde, mit Schrumpfnng der Lunge einhergehende Pleuraergüsse in der Regel eine Verwachsung beider Pleurablätter und dadurch ein Einsinken der Rippen zur Folge haben, mit andern Worten, während hier der durch den Colleps der Lunge entstandene leere Raum durch Abplattung des Thorax aufgehoben wird, sehen wir, dass im vorliegenden Falle die Pleurahöhle in ihrer Ausdehnung genau der Grösse der linken Lunge angepasst ist, dass der übrige Theil des normal entwickelten linken Cavum thoracis durch das Herz, wie durch die links gelagerte, vergrösserte rechte Lunge ausgefüllt ist.

Ein Organ, welches in den ersten Lebensjahren im Brustraum vorhanden ist und durch übermässige Vergrösserung eine Beeinträchtigung der Lungenausdehnung hervorzurufen im Stande ist, stellt die Thymusdrüse dar. Es sind in der That Fälle bekannt, wo Thymushyperplasien eine Atelektase ausgedehnter Lungenabschnitte zur Folge hatten, die sich jedoch nur auf einen oder beide Oberlappen, wie auf ein ganzes Organ erstreckt hatten.

Als letzte Möglichkeit bliebe nun noch die Ursache für die pathologische Veränderung in einem krankhaften Process der Bronchien oder des Lungengewebes selbst zu suchen. Durch Druck von Aussen auf einen Bronchus durch intumescirte Bronchialdrüsen, durch den Folgezustand eines in der Bronchialwand selbst sich abspielenden Entzündungsprocesses, Schwielen- und Narbenbildung, sich retrahirende Bindegewebszüge in der Bronchialwand und im peribronchitischen Gewebe kann durch allmählichen Verschluss eine vollkommene Atelektase mit Schrumpfung des Organs sich entwickeln.

Im gegenwärtigen Falle können wir bei der normalen Beschaffenheit der hier in Frage kommenden Theile keine hier einzureihende Ursache auffinden.

Der Zusammenhalt aller Erscheinungen deutet am meisten darauf hin, dass die Lunge vielleicht schon gegen Ende des Foetallebens oder bald nach Beginn des extrauterinen Lebens von einem chronischen Entzündungsprocess, Catarrh der Bronchien mit secundärer Betheiligung des Lungenwebes befallen wurde. Die Lunge nahm bei den ersten Athemzügen, wenn auch nicht in alle, so doch in den grössten Theil der Alveolen Luft auf; erst durch die allmähliche Ausbreitung und Intensitätszunahme des Catarrhes trat in Folge Verstopfung der feineren Bronchien durch zähe Schleimmassen Collaps des Alveolargewebes auf, es fand eine allmähliche Rückkehr zum foetalen Zustande statt. Während indess der eine Theil der Bronchien vollständig verschlossen wurde, die Luft aus den hinter ihm gelegenen Alveolen sich resorbirte und so nach und nach vollständige Atelektase eintrat, fand in den anderen, nicht völlig geschlossenen eine erhöhte Luftdurchströmung statt; die auf die offenen Lungenabschnitte concentrirte Kraft des Inspirationszuges einerseits, des Exspirationsdruckes andrerseits, welche Factoren bei dem den Catarrh begleitenden Husten in verstärktem Masse wirkten, übte einen erhöhten Druck auf die Innenwand der Alveolen und feineren

Bronchien aus, die Folge war eine Zerreissung der Alveolarsepta in immer grösserem Umfange und weiterhin eine Ektasie der feineren Bronchien, welche durch die, durch den chronischen Entzündungsprocess herbeigeführte Atonie und Elasticitäts- und Contractilitätsabnahme der Bronchialwände begünstigt wurde. In dieser Weise liesse sich vielleicht das Entstehen der erwähnten Hohlräume im Oberlappen der linken Lunge erklären. Im Einklang damit stünde auch die Beobachtung, dass der Catarrh der Lunge seinen Sitz hauptsächlich in den unteren Parthien aufschlägt, während die oberen gewöhnlich in geringerem Grade betheiligt sind.

Hand in Hand mit der Affection der Lunge ging dann eine Entzündung der Pleura, welche eine Adhäsion der Lungenspitze an der Kuppe des linken Brustraumes veranlasste.

Mit der allmählichen Ausschaltung der linken Lunge aus der Respiration treten an die rechte Lunge immer grössere Anforderungen heran. Eine rasch sich entwickelnde Verkleinerung der athmenden Oberfläche, wie dies bei dem Ausfall einer ganzen Lunge eintritt, hätte unbedingt eine Blähung der rechten Lunge zur Folge haben müssen; nur die allmähliche Verödung hatte die Möglichkeit einer Wachsthumszunahme gewährt, es hatte im vorliegenden Falle die Natur, die durch den Untergang einer Lunge entstandene Lücke in der athmenden Oberfläche durch eine allmählich mit dem zunehmenden Athembedürfnisse sich entwickelnde wirkliche Hypertrophie der rechten Lunge ausgefüllt. Unter normalen Verhältnissen üben die Lungen bei ihrer Erweiterung eine saugende Wirkung auf das Blut aus der Pulmonal-Arterie und dem rechten Herzen aus. Die immer geringer werdende inspiratorische Ausdehnung der linken Lunge einerseits, die vermehrte Ausdehnung der rechten Lunge andererseits hatte den Blutstrom mehr nach Rechts hinübergelenkt, die reichlichere Durchströmung der rechten Lunge aber hatte die Möglichkeit einer wirklichen Wachsthumszunahme gewährt.

Die mikroskopische Untersuchung zeigte in unserem Falle, dass die Alveolen einen völlig normalen Durchmesser hatten, ohne im Geringsten aussergewöhnlich erweitert zu sein, ferner hatte auch keine Zunahme der Wandung der Alveolen stattgefunden; die Volumvergrösserung konnte offenbar nur durch eine Vermehrung der Anzahl der Lungenbläschen zu Stande gekommen sein.

Wenn wir nun die makroskopischen Veränderungen, welche die vicariirende Hypertrophie eines Organs gewöhnlich zur Folge hat, ins Auge fassen, so finden wir gewöhnlich eine auf alle Theile gleichmässig sich erstreckende Vergrösserung, eine Zunahme sämmtlicher Durchmesser, während die Configuration des Organs von der normalen Form gar nicht oder unwesentlich abweicht. Anders im vorliegenden Falle; hier betraf die Vergrösserung nur einen Theil der Lunge, den Ober- und Mittellappen, welche ihre normale Gestaltung nur in so weit verloren hatten, als der hauptsächlich von ihnen gebildete vordere, scharfe Rand sich gleichsam in einen weit nach Links hin ausgedehnten breiten und hohen Fortsatz verlängerte. Eine derartige Gestaltveränderung erklärt sich wohl aus der Lage des Ober- und Mittellappens; die Gestalt und Grösse der Lunge ist durch die Thoraxwand bis zu einem gewissen Grade bestimmt. Mit Ausnahme einer Stelle ist ihrer Ausbreitung dadurch eine Grenze gesetzt. Diese Stelle ist die vordere Brustapertur mit den grossen Gefässen und den sonstigen weichen und verschiebbaren Contentis. Wenn nun schon bei gleicher Ausfüllung beider Thoraxhälften der Lunge hier eine geringe Ausdehnung gestattet wird, so musste diess in unserem Falle um so mehr geschehen, wo durch das Kleinbleiben der linken Lunge ein leerer Raum geschaffen wurde, der die rechte Lunge zu weiterem Wachsthum gleichsam aufforderte. Die Entwicklung der Lunge hielt dann weiterhin gleichen Schritt mit dem Wachsthum des Thorax, verursachte durch ihre Ausdehnung eine allmähliche Verdräng-

ung des Herzens und des Mediastinums, bis sie schliesslich den grössten Theil der linken Pleurahöhle ausfüllte und so ein Einsinken des Thorax an der linken Seite verhinderte.

Dass die schnell wachsende Lunge jede Gestalt, die ihr durch den Raum der Pleurahöhle gestattet wird, annimmt, sehen wir z. B. auch im Thorax Kyphoscoliotischer, wo Gestaltveränderungen der Lungen, wie Vergrösserung eines Lungenlappens, Verkleinerung eines anderen bei anormaler äusserer Configuration, ebenso wie Lageveränderungen derselben häufig vorkommen; es sind dies Veränderungen, deren Entstehungsursache vor unseren Augen sich entwickelt, wo an einen congenitalen Ursprung nicht gedacht werden kann.

Wenn nun auch eine in jeder Hinsicht unangreifbare Erklärung für die vorliegende Abnormität nicht leicht zu geben ist, so glaube ich doch die Ansicht aussprechen zu dürfen, dass der Stillstand in der Entwicklung der linken Lunge erst in die nachembryonale Zeit fällt; dass in dem pathologischen Verhalten beider Lungen ein ätiologischer Zusammenhang besteht, in welchem die Kleinheit der linken Lunge die primäre Erscheinung, die abnorme Grössenentwicklung der rechten Lunge die secundäre bildet; es handelt sich hier um die als vicariirende Hypertrophie aufgefasste Form der Grössenzunahme, wie sie bei paarigen Organen im Falle der Functionsunfähigkeit des einen, im anderen auftreten kann.

Die hypertrophische Lunge hatte im vorliegenden Falle so gut functionirt, dass die Trägerin derselben während ihres 30jährigen Lebens nie über ihre Athmungsorgane zu klagen Anlass gehabt hatte. Die grosse Seltenheit des Vorkommens vorliegender Abnormität liegt vielleicht zum Theil darin, dass der Organismus Störungen in der Function seiner Athmungsorgane, wie sie der Entwicklung in unserem Falle zu Grunde lagen, besonders im kindlichen Alter nur sehr schwer erträgt.

Ich lasse hier noch eine kurze Mittheilung der beiden in der Literatur aufgefundenen hiehergehörigen Fälle folgen.

Der erste Fall findet sich im Archiv für phys. Heilkunde 1849 VIII. 6 u. 7, von Professor Köstlin beschrieben, unter dem Titel „Zur Lungenatelektasie“ aufgezeichnet und betraf eine 22jährige unverheirathete Person, welche an Peritonitis am 7. Tage der Erkrankung starb. Ich will hier nur den für uns wichtigsten Theil der Section, den der Brusthöhle, mittheilen.

Nach Entfernung des Sternums fiel sogleich auf, dass die rechte Lunge nicht bloss ihre gewöhnliche Stelle in der rechten Hälfte des Thorax einnahm, sondern dass sie zugleich vorne den oberen Theil des Herzbeutels und der grossen Gefässe bedeckte und sich bis in die linke Subclaviculargegend hinüberzog. Vor allem erschien nemlich der mittlere Lungenlappen wie aus seiner gewöhnlichen Lage nach links verschoben und bedeutend vergrössert. Vom oberen Lappen lag die obere Hälfte wie gewöhnlich unter dem rechten Schlüsselbein, die untere Hälfte dagegen schloss sich dem mittleren Lappen in der überwiegenden horizontalen Ausdehnung an; beide zusammen bildeten einen platten, mehr breiten als hohen Fortsatz von scharfen Rändern und rundlich viereckiger Form, welcher die Brusthöhle in der oberen Hälfte ihrer vorderen Mitte und in der linken Subclaviculargegend ausfüllte. Auch nach Aussen vom Herzen fehlte die linke Lunge ganz; hier war der Herzbeutel durch lockeres Bindegewebe an die innere Wand der Rippen befestigt. Bei genauerer Untersuchung fand man die linke Lunge als einen kleinen, platten, doppelt so hohen als breiten Körper an der Seite der Wirbelsäule, hinter dem oberen Theile des Herzens. Sie erhielt ihren eigenen kurzen Bronchus und ihre eigenen Blutgefässe; ihre Gestalt war die einer linken Lunge.

Die Grösse der linken Lunge betrug 12,6 cm, die grösste Breite 7,0 cm; die grösste Dicke 2 cm; die rechte Lunge zeigte nur in ihrem hinteren unteren Theile Hypostase mit Brüchigkeit der Substanz; keine Parthie derselben, nament-

lich nicht diejenige, welche über das Herz sich nach links ausdehnte, liess Emphysem erkennen.

Der linke Pleurasack entsprach nach Grösse und Lage der verkümmerten linken Lunge. Die Pleurahöhle enthielt weder frisches noch altes Exsudat. Die Pleura selbst war fast in ihrer ganzen Ausdehnung völlig normal, nur am inneren Lungenrande, vom Eintritt des Bronchus bis zur Lungenspitze befestigte sich eine alte, völlig organisirte, dünne und kurze pseudomembranöse Verbindung der beiden Pleuraflächen.

Die Lungensubstanz selbst war im Allgemeinen schlaff, welk, nicht resistent, durchaus nicht brüchig; sondern eher etwas zäher als gewöhnlich. Die Farbe an der Oberfläche und im Innern blass-bräunlich-violett, durch schwarzes Pigment in der gewöhnlichen Weise gefleckt. Das Parenchym, auf dem Schnitte glatt, war fast durchaus luftleer, nur in einzelnen, sehr sparsamen Stellen schienen kleine Gruppen von Lungenbläschen durch Luft ausgedehnt zu sein. Wie in unserem Falle zeigten auch hier die Bronchien gegenüber dem luftleeren Parenchym eine auffallende Entwicklung. Beim Einschneiden in die Lunge traf man wenige Linien unter der Oberfläche auf zahlreiche weite und enge Bronchien, deren Lumina offen standen.

Was endlich die pathologische Anamnese des Falles betrifft, so finden wir erwähnt, dass die Verstorbene vom 4. bis 11. Jahr fortwährend an Bronchialcatarrhen zu leiden hatte, welche wiederholt gefährlichen Charakter annahmen. Mit Annäherung der Pubertätsjahre hörten die Catarrhe auf; die Verstorbene erstarkte mehr und mehr; jedoch nahm die Wirbelsäule eine leichte Seitwärtskrümmung an; in der letzten Krankheit litt die Verstorbene unverhältnissmässig früh und stark an Athembeschwerden, als deren Ursache man jedoch den Meteorismus ansah.

Köstlin sucht die Kleinheit der linken Lunge für die Folge einer Bildungshemmung zu erklären, die auf die erste

Zeit nach der Geburt zurückzuführen ist. Die Lunge nahm bei dem ersten Athmen nur in einzelne Bläschengruppen Luft auf; ihr bei weitem grösster Theil blieb fötal und ging in den Zustand der Atelektasie über. Die Lungenbläschen und feineren Bronchien verkümmerten vollständig, die mittleren und grösseren Bronchien wuchsen fort und brachten eine geringe Vergrösserung des Volumens der ganzen Lunge hervor; die Lungenatelektase gab während des Kindes- und Mädchenalters zu hartnäckigen Catarrhen Anlass. Erst mit dem Eintritt der Pubertät scheint der Organismus den Fehler, die Kleinheit und Atrophie der linken Lunge, ausgeglichen zu haben.

Der 2. Fall ist im Virchow'schen Archiv, Bd. 58 beschrieben.

Bei der Section eines 49jährigen Mannes, welcher einen Apoplex erlitten hatte, zeigte sich ebenfalls, dass die 3lappige rechte Lunge in ihrem Pleurasacke weit in die linke Thoraxhälfte hinüberreichte, das Mediastinum war nach links verdrängt; die äussere Fläche des Herzbeutels mit der Rippenwand von der 3. Rippe abwärts verwachsen; die rechte Lunge war nach der Herausnahme collabirt, sehr gross, an den Rändern etwas emphysematös. Auch hier betraf die Vergrösserung und Linkslagerung nur die beiden oberen Lappen. In dem oberen Theile des linken gut gewölbten Cavum thoracis lag neben der Wirbelsäule die kleine atelektatische, platte, linke Lunge. Der linke Bronchus war durch einen Bindegewebsstrang von $1^1/_2$ Zoll total unterbrochen; er enthielt in dieser Ausdehnung keinen Canal. Die Lungengefässe und Bronchien waren gut, jedoch schwächer als rechts entwickelt. Die kleine, linke Lunge enthielt rothbraune, breiige Concrementpfröpfe, welche in den feineren Verzweigungen der Bronchien sassen und eine amorphe Masse aus Kalk, Fettmolecülen und Cholestearinkrystallen bildeten. Die Lunge war von

grauer Farbe und zeigte viel eingelagertes Pigment. Die Wirbelsäule war gerade, der Thorax normal configurirt.

Verfasser ist der Anschauung, dass die Veränderung in die intrauterine Entwicklungsperiode zurückreicht, wofür ihm einerseits das Fehlen einer Formveränderung, andererseits das Fehlen von Spuren eines entzündlichen Processes spricht. Wäre während des extrauterinen Lebens durch einen Krankheitsprocess die Veränderung in den Luftwegen entstanden, würde man je nach den ursächlichen Momenten und der Lebenszeit, in welche die Veränderung gefallen wäre, weitere Spuren finden. Nur im intrauterinen Leben konnte ein Nichteinsinken des Thorax stattfinden. Die linke Thoraxhälfte ward post partum durch die vom Atmosphärendruck ausgedehnte rechte Lunge vicariirend ausgefüllt, wodurch ein Einsinken des Thorax verhindert wurde.